

Doi: <https://doi.org/10.37497/JMRReview.v4i00.95>

USO DE ENXERTO DE FÍBULA NÃO VASCULARIZADA NO TRATAMENTO DA PSEUDOARTROSE EM FRATURA DIAFISÁRIA DE RÁDIO: RELATO DE CASO

Use of non-vascularized fibula graft in the treatment of pseudoarthrosis in radial diaphyseal fractures: case report

Felipe de Almeida Guerreiro¹, Letícia Ferreira Marques da Silva², Arthur Tescarolli³, Nilson Nonose⁴, ⁵André Felipe Ninomiya, Ronaldo Parissi Buainain⁶

¹⁻⁶Residência Médica em Ortopedia e Traumatologia. Hospital Universitário São Francisco na Providência de Deus (HUSF), Bragança Paulista - SP.

Resumo

Introdução: As fraturas diafisárias do rádio (FDR) são lesões que afetam a porção média do referido osso, e podem ocorrer isoladamente ou associadas a fraturas da ulna, resultando em complicações como desvio ósseo e comprometimento funcional das articulações. Com uma epidemiologia bimodal, essas fraturas são prevalentes em adultos jovens, frequentemente associadas a traumas de alta energia, e em idosos, com maior incidência em mulheres devido à osteoporose e quedas de baixa energia. Quando a consolidação óssea não ocorre adequadamente, pode resultar em pseudoartrose, uma falha na união da fratura. O tratamento da pseudoartrose envolve técnicas cirúrgicas para restaurar a estabilidade e promover a cicatrização óssea, com a utilização de enxertos ósseos, como o enxerto de fíbula não vascularizada (EFNV), que é uma técnica eficaz para casos de falha na consolidação. O EFNV oferece suporte mecânico e promove a regeneração óssea, sendo uma opção vantajosa por ser de baixo custo, menos invasiva e com menor morbidade, desde que o local da fratura tenha baixa demanda de carga. **Objetivo:** Relatar a utilização de EFNV no tratamento de uma pseudoartrose em FDR atendido em nosso Serviço. **Metodologia:** Tratou-se do relato do caso de uma paciente atendida no Serviço de Ortopedia e Traumatologia do Hospital Universitário São Francisco na Providência de Deus - HUSF, localizado na cidade de Bragança Paulista - SP. **Relato do caso:** Paciente do sexo feminino, 27 anos, com FDR no membro esquerdo após queda da própria altura, sendo submetida a tratamento cirúrgico com colocação de placa por via dorsal. Após a cirurgia evoluiu com pseudoartrose, constatada por dor persistente e diástase óssea em exames de imagem. Dessa forma, foi realizada nova cirurgia com a utilização de enxerto ósseo autólogo de fíbula não vascularizada, além de nova fixação interna. Atualmente, a paciente se encontra assintomática e em acompanhamento clínico-radiológico, ainda sem consolidação óssea completa. **Conclusão:** O EFNV representou uma alternativa eficaz e viável no tratamento da pseudoartrose do rádio, sobretudo em casos de falha na consolidação óssea após osteossíntese.

Palavras-chave: Ortopedia, Traumatologia, Enxerto, Consolidação, Pseudoartrose, Fíbula.

Abstract

Background: Diaphyseal fractures of the radius (DFR) are injuries that affect the middle portion of this bone and can occur alone or in association with fractures of the ulna, resulting in complications such as bone deviation and functional impairment of the joints. With a bimodal epidemiology, these fractures are prevalent in young adults, often associated with high-energy trauma, and in the elderly, with a higher incidence in women due to osteoporosis and low-energy falls. When bone healing does not occur properly, it can result in pseudoarthrosis, a failure of the fracture to unite. Treatment of pseudoarthrosis involves surgical techniques to restore stability and promote bone healing, with the use of bone grafts, such as the non-vascularized fibula graft (NVFG), which is an effective technique for cases of failed healing. EFNV offers mechanical support and promotes bone regeneration. It is an advantageous option because it is low-cost, less invasive and has less morbidity, as long as the fracture site has a low load demand. **Aim:** To report on the use of EFNV in the treatment of a pseudoarthrosis in a FDR treated at our department. **Methodology:** This is a case report of a patient treated at the Orthopedics and Traumatology Department of the Hospital Universitário São Francisco na Providência de Deus - HUSF, located in the city of Bragança Paulista - SP, Brazil. **Case report:** A 27-year-old female patient with FDR in his left limb after falling from his own height underwent surgical treatment with dorsal placement of a plate. After surgery, the patient developed pseudoarthrosis, which was



confirmed by persistent pain and bone diastasis on imaging tests. As a result, a new surgery was performed using an autologous bone graft from a non-vascularized fibula, as well as a new internal fixation. The patient is currently asymptomatic and is being followed up clinically and radiologically, without complete bone healing. Conclusion: EFNV represented an effective and viable alternative in the treatment of pseudoarthrosis of the radius, especially in cases of failed bone healing after osteosynthesis.

Keywords: Orthopaedics, Traumatology, Graft, Consolidation, Pseudoarthrosis, Fibula.

Introdução

As fraturas diafisárias do rádio (FDR) são lesões ósseas que acometem a diáfise, ou porção média do osso rádio, situado no antebraço. Essas fraturas podem ocorrer isoladamente ou em associação com lesões da ulna, configurando fraturas de antebraço, e frequentemente envolvendo um desvio significativo devido às forças musculares que atuam sobre o segmento fraturado (Small; Taqi; Yaish, 2024). As FDR caracterizam-se por diferentes padrões morfológicos, como fraturas transversas, oblíquas, espirais ou cominutivas, dependendo do mecanismo de lesão, que pode incluir traumas de alta energia, como acidentes automobilísticos, ou de baixa energia, como quedas em idosos com osteoporose (Royen; Goorensa; Goubau, 2023).

Ademais, as FDR podem comprometer a integridade funcional das articulações proximais e distais do rádio, como as articulações radiocarpal e radioulnar distal, gerando implicações para a estabilidade, mobilidade e alinhamento do antebraço (Ho, 2021). Esse tipo de fratura apresenta considerável relevância clínica devido à sua complexidade anatômica e à necessidade de intervenções específicas para restaurar a função e prevenir complicações, como rigidez articular e perda de alinhamento ósseo (Jerome; Thirumagal, 2020).

As FDR possuem um padrão epidemiológico bimodal, predominando em adultos jovens e em idosos, com características distintas em cada faixa etária e representando 15% das fraturas dos membros superiores (Small; Taqi; Yaish, 2024). As FDR são mais prevalentes em homens jovens, frequentemente associadas a traumas de alta energia, como acidentes automobilísticos, quedas de altura ou esportes de impacto. Em contrapartida, em idosos, são mais comuns em mulheres devido à fragilidade óssea decorrente da osteoporose, sendo geralmente resultantes de traumas de baixa energia, como quedas da própria altura (Buijze; Jupiter; Chammas, 2021). Essas fraturas, embora menos frequentes que as fraturas distais do rádio, configuram uma parcela significativa das lesões do antebraço, especialmente quando associadas a fraturas concomitantes da ulna. A incidência também reflete fatores geográficos, culturais e ocupacionais, como níveis de atividade física e prevalência de condições degenerativas, que influenciam o perfil epidemiológico global (Royen; Goorensa; Goubau, 2023).

A pseudoartrose é uma condição patológica caracterizada pela falha na consolidação de uma fratura óssea dentro do período esperado, resultando na formação de um tecido fibroso ou fibrocartilaginoso no local da fratura, ao invés de osso sólido. Essa falha pode ser decorrente de diversos fatores, como instabilidade mecânica, suprimento vascular inadequado, infecções, ou condições sistêmicas que comprometem o processo de cicatrização óssea, como diabetes, tabagismo ou uso de medicamentos que interferem na regeneração (Van der Water et al., 2022; Zuckerman; Devin, 2022). Clinicamente, a pseudoartrose é associada a dor persistente, deformidade, mobilidade anormal no foco da fratura e comprometimento funcional da área afetada (Agrawal; Tiwari, 2024).

A classificação das pseudoartroses leva em consideração dois tipos principais: 1 - hipertrófica, quando há formação excessiva de calo ósseo sem união completa, geralmente devido à instabilidade; 2 - atrófica, caracterizada por pouca ou nenhuma formação de calo ósseo, frequentemente associada à insuficiência vascular. O tratamento geralmente envolve intervenções cirúrgicas, como fixação interna ou enxertos ósseos, visando restaurar a estabilidade e promover a consolidação do osso (Agrawal; Tiwari, 2024; Zuckerman; Devin, 2022).

A consolidação das FDR é um processo complexo que depende de fatores como estabilidade mecânica, suprimento vascular adequado e ausência de complicações, sendo essencial para a restauração funcional do antebraço (Small; Taqi; Yaish, 2024). Contudo, quando essas condições não são atendidas, pode ocorrer pseudoartrose. Nas FDR, a pseudoartrose é mais comum em casos de instabilidade significativa, como aquelas associadas a fraturas concomitantes da ulna ou desalinhamentos graves, e em situações de suprimento sanguíneo prejudicado, frequentemente exacerbado por infecções, tabagismo ou outras condições sistêmicas (Buijze; Jupiter; Chammas, 2021).



A presença de pseudoartrose compromete a mobilidade e a funcionalidade do membro, demandando intervenções cirúrgicas, como enxertos ósseos e fixações internas, para restabelecer a estabilidade e promover a consolidação definitiva. Assim, a identificação precoce e o manejo adequado dos fatores de risco são cruciais para evitar essa complicação (Buijze; Jupiter; Chammas, 2021; Royen; Goorensa; Goubau, 2023).

Além disso, o tratamento da pseudoartrose depende de sua classificação (hipertrófica ou atrófica) e das condições específicas do paciente, incluindo idade, saúde geral e fatores contribuintes para a falha de consolidação óssea (Leven; Cho, 2016). Na pseudoartrose hipertrófica, em que há formação excessiva de calo ósseo sem união adequada, o foco do tratamento está na restauração da estabilidade mecânica, frequentemente por meio de técnicas de fixação interna, como placas, parafusos ou hastes intramedulares. Já na pseudoartrose atrófica, caracterizada por insuficiência vascular e pouca ou nenhuma formação de calo ósseo, é essencial melhorar o ambiente biológico para a consolidação, utilizando enxertos ósseos autólogos ou alógenos e, em alguns casos, substitutos ósseos sintéticos (Agrawal; Tiwari, 2024; Benzon et al., 2022).

Adicionalmente, podem ser empregadas terapias adjuvantes, como estímulos ultrassônicos de baixa intensidade ou campos eletromagnéticos, que promovem a regeneração óssea. A correção de fatores sistêmicos, como cessação do tabagismo, controle de infecções e otimização do estado nutricional, também é fundamental para o sucesso do tratamento e a recuperação funcional do paciente (Benzon et al., 2022; Leven; Cho, 2016).

Por fim, o enxerto de fíbula não vascularizada (EFNV) consiste em uma técnica cirúrgica em que um segmento do osso fibular, geralmente obtido do próprio paciente (autógeno), é utilizado para substituir ou reforçar áreas de defeitos ósseos, promover consolidação em casos de pseudoartrose ou tratar perdas ósseas significativas decorrentes de trauma, infecção ou ressecções tumorais (Sharma et al., 2024). Por ser estruturalmente robusto e apresentar boa capacidade de integração, o enxerto de fíbula atua como um suporte mecânico no local do defeito, permitindo a formação de um novo tecido ósseo ao longo do tempo (Syed et al., 2022). No entanto, ao não manter sua própria vascularização, a viabilidade do enxerto depende exclusivamente da revascularização secundária e da incorporação gradual pelo tecido ósseo adjacente (Khatib; Hasani, 2024). Essa técnica é frequentemente utilizada em áreas submetidas a baixas demandas de carga, sendo uma alternativa eficaz, de baixo custo e com menor morbidade em comparação ao uso de enxertos vascularizados (Syed et al., 2022).

A pseudoartrose é uma condição desafiadora no manejo das FDR, particularmente quando associada à instabilidade mecânica, comprometimento vascular ou fatores sistêmicos que interferem na cicatrização óssea. Embora diversas abordagens terapêuticas estejam disponíveis, o uso de EFNV destaca-se como uma opção eficaz e acessível para o tratamento dessa condição, proporcionando suporte estrutural, estímulo à osteogênese e restauração da estabilidade. Essa técnica, amplamente utilizada em casos de pseudoartrose atrófica ou defeitos ósseos significativos, oferece vantagens como menor morbidade e simplicidade técnica em comparação a enxertos vascularizados. Dada sua relevância clínica e as lacunas na literatura sobre sua aplicação em FDR, este relato de caso busca demonstrar a eficácia do EFNV no tratamento de pseudoartrose nessa localização, contribuindo para o avanço das opções terapêuticas disponíveis, educação médica continuada, e auxiliando na tomada de decisões clínicas.

Objetivo

Relatar um caso único de uso de EFNV no tratamento de uma pseudoartrose em FDR atendido em nosso Serviço.

Método

Este trabalho apresenta o caso de um paciente atendido no Serviço de Ortopedia e Traumatologia do Hospital Universitário São Francisco na Providência de Deus (HUSF), localizado na cidade de Bragança Paulista, SP. A descrição foi realizada com a autorização do paciente, obtida por meio da assinatura de um Termo de Consentimento Livre e Esclarecido, garantindo o compromisso dos pesquisadores em preservar a confidencialidade e não divulgar informações que permitam a sua identificação. Não foram realizados novos procedimentos, sendo todas as informações coletadas exclusivamente do prontuário do paciente previamente arquivado no Serviço. Este trabalho foi aprovado pelo Comitê de Ética em Pesquisa do HUSF (parecer substanciado de aprovação número 7.477.306 emitido em 31 de março de 2025), visto estar em conformidade com os requisitos éticos e

legais estabelecidos pela Resolução 466/2012 do Conselho Nacional de Saúde, que regulamenta pesquisas envolvendo seres humanos.

Relato do Caso

Este relato trata-se do caso de uma paciente do sexo feminino de 27 anos, que foi vítima de queda da própria altura em maio de 2023, sendo admitida com queixa de dor e impotência funcional no membro superior esquerdo. Uma avaliação radiográfica inicial evidenciou FDR do membro esquerdo, classificada, segundo critérios da *AO Foundation*, como AO 2R2A3, correspondendo a uma fratura metafisária distal do rádio com traço simples.

Diante do diagnóstico e considerando os desejos da paciente em relação à reabilitação precoce e retorno às atividades, optou-se, de forma compartilhada, pelo tratamento cirúrgico. O procedimento foi realizado no mesmo dia da admissão, utilizando placa do tipo DCP (*Dynamic Compression Plate*) de pequenos fragmentos. A abordagem cirúrgica foi feita por via de Thompson (via dorsal) e, durante o intraoperatório, constatou-se a presença de cominuição no foco da fratura, não evidenciada inicialmente nas imagens pré-operatórias.

No seguimento ambulatorial pós-operatório, a paciente apresentou dor persistente na região do foco de fratura e radiografias de controle evidenciaram reabsorção óssea nos fragmentos, bem como a presença de diástase de aproximadamente 12 mm entre os fragmentos ósseos, sugerindo falência da consolidação. Diante do quadro de pseudoartrose, foi indicada reabordagem cirúrgica, realizada em outubro de 2023. Para tanto, foi utilizada a mesma via de acesso (Thompson), com a realização de enxertia óssea autóloga, utilizando EFNV, associada à nova fixação interna com placa.

Até o final da redação deste relato, a paciente encontrava-se em acompanhamento ambulatorial regular. Além disso, estava assintomática e sem queixas álgicas no local da cirurgia. Entretanto, os exames radiográficos de controle ainda não demonstravam sinais claros de consolidação óssea completa, fato que manteve a paciente em seguimento clínico-radiológico contínuo. As Figuras de 1 a 4 trazem a evolução da paciente com base nos procedimentos relatados.

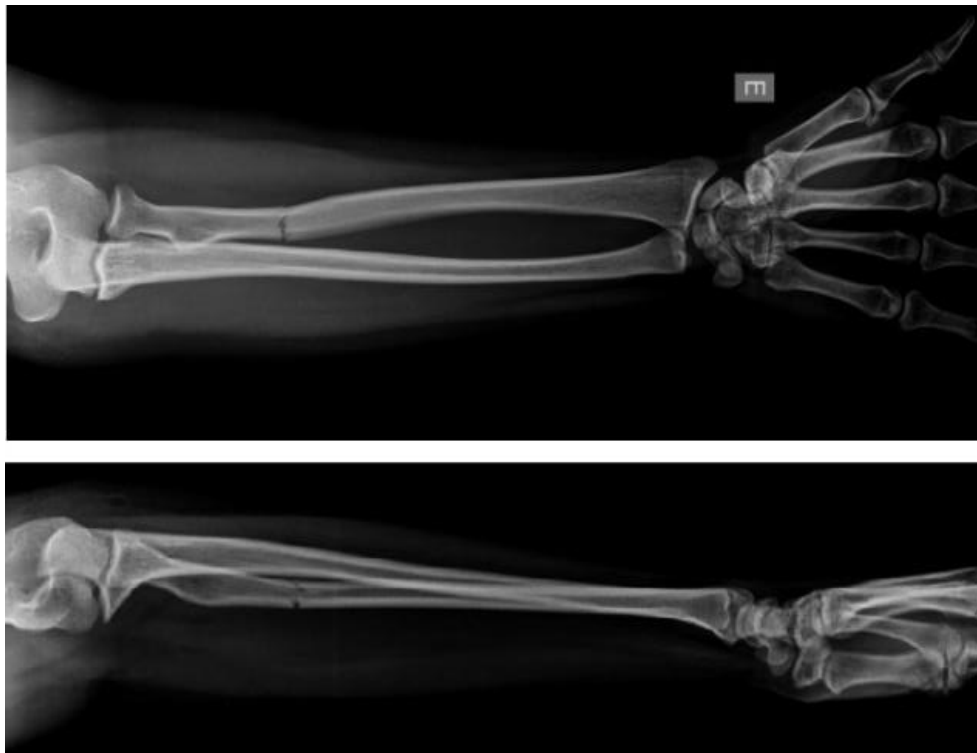


Figura 1 - Imagem demonstrando radiografias anteroposteriores (AP) e Perfil do antebraço esquerdo, evidenciando uma FDR do membro esquerdo (classificação AO 2R3A3).

Fonte: Acervo do Serviço.

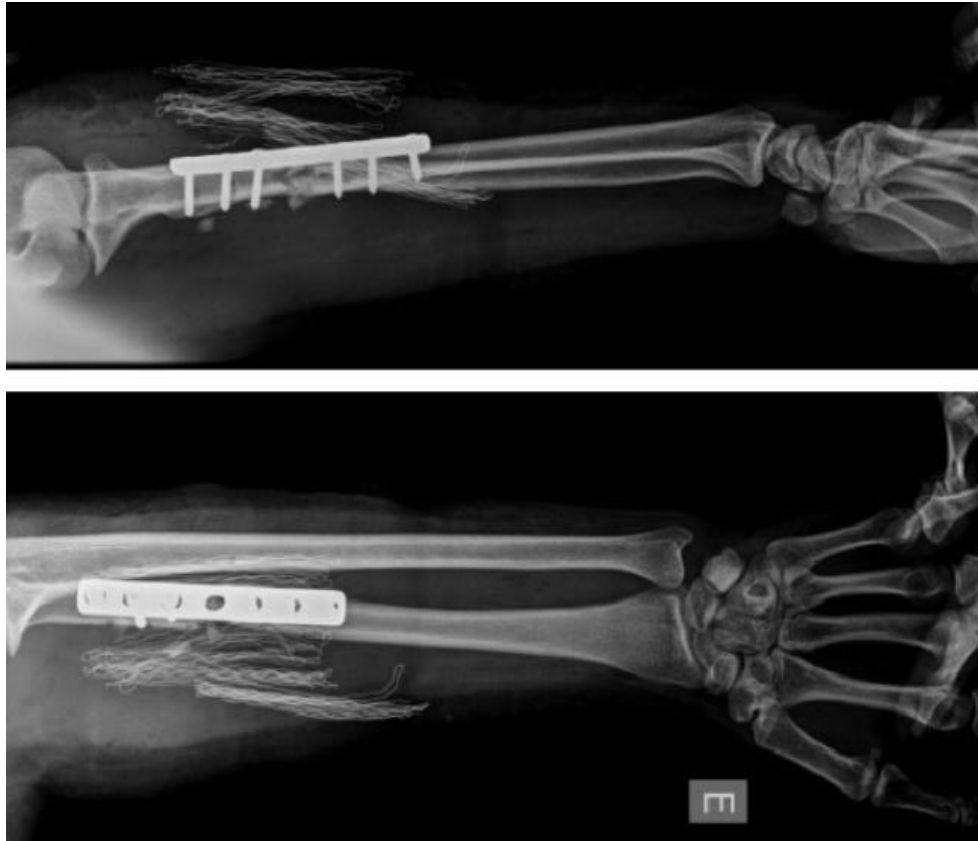


Figura 2 - Radiografias de perfil e AP do antebraço esquerdo no pós-operatório imediato.
Fonte: Acervo do Serviço.

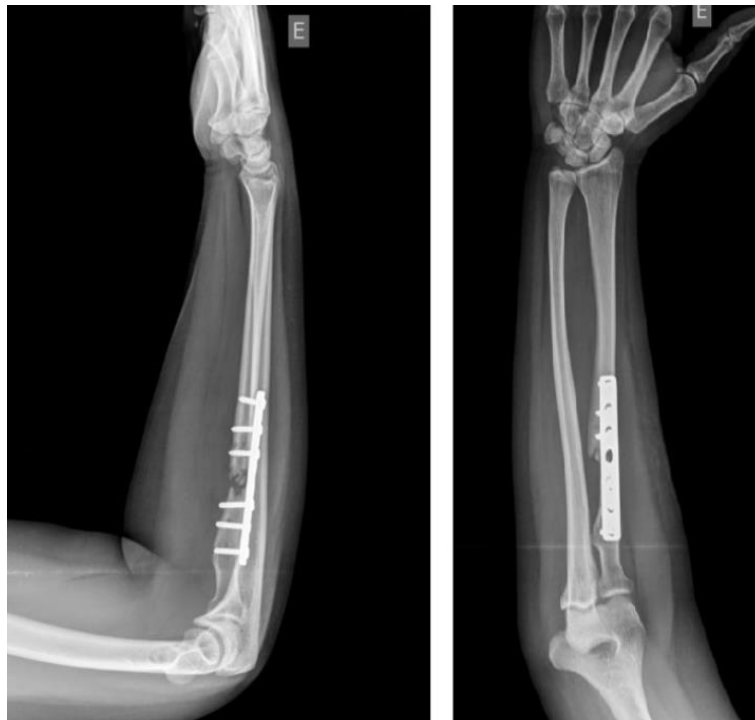

Figura 3 - Radiografias de perfil e AP do antebraço com quatro meses de evolução, evidenciando absorção óssea no foco de fratura (pseudoartrose).
Fonte: Acervo do Serviço.

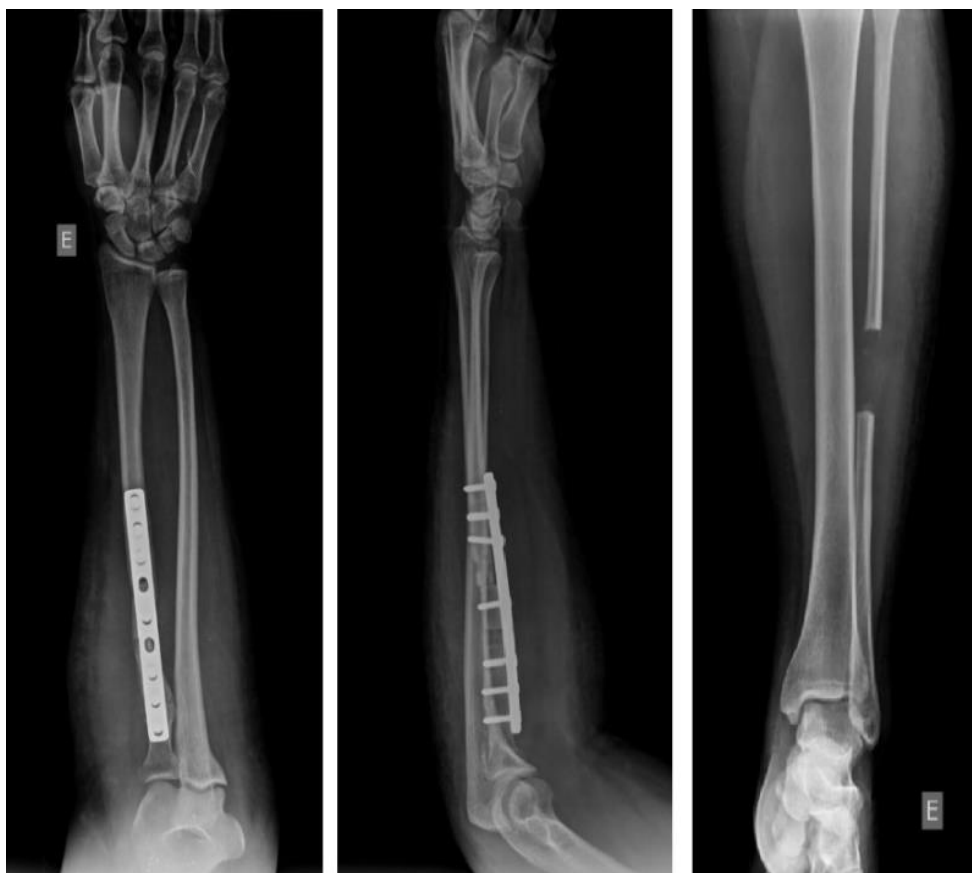

Figura 4 - Radiografias AP e de perfil do antebraço no pós-operatório imediato do tratamento cirúrgico da pseudoartrose do rádio diafisário com uso do EFNV. Na imagem à direita é possível evidenciar o tamanho do enxerto retirado da fíbula esquerda.

Fonte: Acervo do Serviço.

Discussão

A pseudoartrose em FDR configura uma complicação ortopédica de alta relevância clínica, sobretudo diante das dificuldades inerentes ao processo de consolidação óssea nessa região anatômica, que depende de estabilidade mecânica adequada, suprimento vascular eficiente e ausência de fatores sistêmicos adversos (Lynch et al., 2024; Vasara et al., 2023). A falha nesse processo, frequentemente relacionada à instabilidade do foco fraturário, infecção, tabagismo, ou doenças crônicas, leva principalmente à formação de tecido fibroso no local da fratura e à perda funcional do membro afetado (Factor et al., 2023).

Dentre as opções terapêuticas disponíveis para o tratamento da pseudoartrose, o uso do EFNV tem ganhado destaque por suas propriedades estruturais favoráveis, baixo custo, simplicidade técnica e boa integração óssea quando implantado em áreas de menor carga (Syed et al., 2022). Essa técnica consiste na utilização de um segmento do osso fibular, geralmente autógeno, como suporte mecânico e biológico, estimulando a osteogênese no local da falha (Khatib; Hasani, 2024). Além disso, o EFNV apresenta menor morbidade em comparação aos enxertos vascularizados, sendo uma alternativa eficaz principalmente em casos de pseudoartrose atrófica ou perdas ósseas extensas (Ekinci; Gürbüz, 2020).

Este relato descreveu o caso de uma paciente de 27 anos, que sofreu uma FDR no membro esquerdo após queda da própria altura, sendo submetida a tratamento cirúrgico com placa DCP por via dorsal. No entanto, evoluiu com pseudoartrose, constatada por dor persistente e diástase óssea em exames de imagem. Foi então realizada nova cirurgia com enxerto ósseo autógeno de fíbula não vascularizada e nova fixação interna. Até o momento da redação deste trabalho, a paciente encontrava-se assintomática e em acompanhamento clínico-radiológico, ainda sem consolidação óssea completa.



Koulali Idrissi e Galiua (2010), relataram o caso de um paciente de 45 anos que sofreu uma fratura FDR do membro esquerdo cinco anos antes, após um acidente de trânsito, tendo sido submetido a um procedimento Sauvé-Kapandji. Entretanto, a osteossíntese usando uma placa parafusada colocada pela abordagem posterolateral foi complicada por pseudoartrose séptica. Várias intervenções foram realizadas, incluindo achatamentos, decorticações e sequestrectomias com fixação externa para secar a infecção. Posteriormente, foi realizada osteossíntese interna com placa parafusada e enxerto córtico esponjoso do íliaco, porém sem resultado. O paciente, então, ficou com o antebraço pendente, onde a ulna já estava em pseudoartrose e o rádio demonstrava grande perda de substância óssea. Na ausência de plataforma técnica para microcirurgia, foi realizada a transferência de um EFNV autólogo, sendo necessário um enxerto de 14 cm de comprimento para preencher a perda de substância do rádio com fixação das extremidades do enxerto nas duas extremidades do rádio por parafusos de compressão. O curso pós-operatório foi simples e um molde braquio-antebraquio-palmar foi mantido por três meses. A consolidação óssea foi alcançada após seis meses. No último acompanhamento de 24 meses, uma radiografia do antebraço mostrou boa consolidação e boa incorporação do enxerto peroneal. Funcionalmente, e em comparação ao lado contralateral, observou-se diminuição da força muscular e diminuição da mobilidade do punho em flexão e extensão. Por fim, o paciente retornou à sua rotina diária sem demais complicações.

Tomar et al. (2021), relataram o caso de um paciente masculino de 19 anos que foi encaminhado para o Serviço dos autores com um quadro de pseudoartrose infectada e defeito ósseo de aproximadamente 10 cm no rádio esquerdo, após múltiplas cirurgias realizadas em outro Serviço. A fratura inicial ocorreu após queda da própria altura, acometendo o terço médio e distal do rádio e da ulna. O tratamento primário consistiu na fixação com placas DCP de 3.5 mm, mas evoluiu com infecção pós-operatória precoce e drenagem purulenta persistente, não controlada com antibióticos e curativos. Após duas semanas, foi realizada a retirada da placa do rádio, debridamento e colocação de fixador externo. O caso evoluiu com necrose óssea e lise do segmento radial, culminando em um defeito ósseo de cerca de 7 cm após nova retirada do sequestro ósseo. O paciente apresentava-se com *sinus* persistente, contraturas articulares, atrofia muscular, limitação dolorosa dos movimentos do antebraço e sinais laboratoriais de inflamação crônica. Após um novo controle infeccioso com antibióticos e debridamento, foi realizada reconstrução óssea utilizando EFNV com aproximadamente 12 cm de comprimento, fixado com fio de Kirschner ao longo do eixo longitudinal do enxerto. A técnica incluiu preparação meticulosa do leito receptor com abertura dos canais medulares, aposição de enxerto esponjoso autólogo nas extremidades e estabilização adicional com imobilização em gesso. O acompanhamento radiográfico mostrou formação de calo ósseo aos três meses, consolidação aos seis meses e união completa do enxerto aos nove meses, com recuperação funcional satisfatória do membro e ausência de dor. Apesar da perda da dominância radial e proposta de osteotomia corretiva da ulna com encurtamento, o paciente recusou nova intervenção, pois apresentava boa funcionalidade nas atividades cotidianas e ausência de queixas clínicas.

Por fim, Cugola (2023), relatou o caso de um paciente de 36 anos que sofreu, em setembro de 1983, uma fratura exposta no antebraço direito com grande perda óssea do rádio. Após a cicatrização do tecido mole na diáfise radial, houve uma lacuna de 11 cm entre o coto proximal e distal. O antebraço permaneceu imobilizado com gesso até a operação realizada em 08/02/1984, quando um fixador externo monolateral foi aplicado no rádio para estabilizar em compressão o EFNV transposto para a lacuna. O paciente continuou a imobilização com EFNV por seis meses, quando as radiografias mostraram que o enxerto se uniu ao rádio. Por meio de um exame de raio-x e avaliação clínica em 2019 foi evidenciada uma excelente aparência do rádio e antebraço com 50° de supinação e pronação completa com punho quase rígido; entretanto, o paciente recusou tratamento para supinação alegando não sentir dor e considerando o resultado satisfatório.

O caso apresentado neste trabalho mostra concordância com os relatos da literatura quanto à eficácia do EFNV no tratamento da pseudoartrose do rádio, especialmente em situações de falha de consolidação óssea e perda segmentar. Assim como nos estudos de Tomar et al. (2021) e Koulali Idrissi e Galiua (2010), observou-se a indicação do EFNV após insucesso de tratamentos cirúrgicos prévios com fixação interna, sendo todos os casos marcados por desafios clínicos como infecção, cominuição óssea ou falência de osteossíntese. Há concordância também na utilização de técnicas de suporte, como debridamento e preparo meticuloso do leito receptor, para favorecer a integração do enxerto. No entanto, diverge-se quanto à gravidade das complicações: o presente caso não apresentou infecção ativa ou grande perda óssea, ao contrário dos demais, que envolveram extensa necrose, lacunas de até 14 cm e infecções persistentes. Além disso, o caso descrito neste trabalho ainda não demonstrou



consolidação completa até o momento da redação, diferindo dos relatos de Tomar et al. (2021), Idrissi e Galiua (2010) e Cugola (2023), nos quais a união óssea foi documentada entre seis e nove meses, com resultados funcionais satisfatórios em longo prazo.

Conclusão

O EFNV representou uma alternativa eficaz e viável no tratamento da pseudoartrose do rádio, sobretudo em casos de falha na consolidação óssea após osteossíntese. O caso apresentado, apesar de menos complexo que os descritos na literatura quanto à extensão da perda óssea e presença de infecção, confirma os benefícios dessa abordagem, reforçando sua aplicabilidade clínica. A comparação com outros relatos evidencia a consistência dos resultados obtidos com o EFNV, mesmo em cenários adversos, embora ressalte a importância do seguimento prolongado, visto que a consolidação óssea pode variar quanto ao tempo e à resposta individual.

Referências

- AGRAWAL, Udit; TIWARI, Vivek. Congenital Tibial Pseudarthrosis. *In: StatPearls*. Treasure Island (FL): StatPearls Publishing, 2024.
- BENZON, Honorio *et al.* Practical Management of Pain E-Book. Elsevier Health Sciences, 2022.
- BUIJZE, Geert Alexander; JUPITER, Jesse; CHAMMAS, Michel. Distal Radius Fractures: Evidence-Based Management. Elsevier Health Sciences, 2021.
- CUGOLA, Landino. Long-term follow-up of non-vascularized fibular autograft for diaphyseal radial reconstruction: case report and literature overview. *Rivista Italiana di Chirurgia della Mano*, 2023.
- EKINCI, Yakup; GÜRBÜZ, Kaan. Is Non-Vascularized Fibular Grafting an Effective Choice in the Treatment of the Upper Extremity Pseudarthrosis? *Journal of Clinical Practice and Research*, v. 42, n. 2, p. 167, 2020.
- FACTOR, Shai *et al.* Predictive Factors for Union Time in Adult Diaphyseal Forearm Fractures. *Surgical Techniques Development*, v. 12, n. 3, p. 135-144, set. 2023.
- HO, Christine A. Radius Shaft Fractures—What Alignment is Acceptable at What Age? Plates or Flexible Nails? *Journal of Pediatric Orthopaedics*, v. 41, p. S14, jul. 2021.
- JEROME, Terrence Jose; THIRUMAGAL, SK. A Rare Presentation of an Isolated Radius Shaft Fracture in a Two-Month-Old Child: Dilemmas and Management. *Cureus*, v. 12, n. 12, p. e11947, 2020.
- KHATIB, Mohamad; HASANI, Ibrahim W. Distal Radius Reconstruction Using Proximal Non-vascularized Fibula Graft in a Patient During the Syrian Conflict: A Case Study of Treatment Outcomes. *Cureus*, v. 16, n. 3, p. e55821, mar. 2024.
- KOULALI IDRISSE, K.; GALIUA, F. Greffon non vascularisé de péroné (fibula) comme technique de sauvetage pour reconstruction d'un avant-bras. *Chirurgie de la Main*, v. 29, n. 2, p. 118-120, 1 abr. 2010.
- LEVEN, Dante; CHO, Samuel K. Pseudarthrosis of the Cervical Spine: Risk Factors, Diagnosis and Management. *Asian Spine Journal*, v. 10, n. 4, p. 776-786, ago. 2016.
- LYNCH, Thomas B. *et al.* Complex Fractures of the Radial and Ulnar Shaft. *Journal of Orthopaedic Trauma*, v. 38, n. 9S, p. S21, set. 2024.
- ROYEN, Kjell Van; GOORENSA, Chul Ki; GOUBAU, Jean. Radius and Ulna Shaft Fractures. *Turkiye Klinikleri Orthopaedics and Traumatology - Special Topics*, v. 16, n. 2, p. 66-72, 2023.
- SHARMA, Tarun Kumar *et al.* Non-vascularised fibula as an adjuvant in the management of diaphyseal humerus non-union- A meta-analysis and systematic review. *Journal of Orthopaedics*, v. 58, p. 140-145, dez. 2024.
- SMALL, Roy F.; TAQI, Muhammad; YAISH, Amjad M. Radius and Ulnar Shaft Fractures. *In: StatPearls*. Treasure Island (FL): StatPearls Publishing, 2024.
- SYED, Muhammad Khalid *et al.* GAP Non Union Managed in Radius and Ulna by Non-Vascularized Fibula Graft in Adults. *Pakistan Journal of Medical & Health Sciences*, v. 16, n. 09, p. 201-201, 2022.
- TOMAR, L.; GOVIL, G.; DHAWAN, P. Infected Diaphyseal Non-union of Radius Managed with Fibular Graft and Intramedullary Fixation: Case Report on Simple Technique for Complex Case. *Journal of Case Reports*, v. 10, n. 4, p. 261-265, 9 fev. 2021.
- VAN DER WATER, Lisa *et al.* Pediatric Clavicle Fractures and Congenital Pseudarthrosis Unraveled. *Children (Basel, Switzerland)*, v. 9, n. 1, p. 49, 3 jan. 2022.
- VASARA, Henri *et al.* Adverse Events After Surgical Treatment of Adult Diaphyseal Forearm Fractures: a Retrospective Analysis of 470 Patients. *JBJs Open Access*, v. 8, n. 3, p. e22.00115, set. 2023.



ZUCKERMAN, Scott L.; DEVIN, Clinton J. Pseudarthrosis of the Cervical Spine. *Clinical Spine Surgery*, v. 35, n. 3, p. 97-106, 1 abr. 2022.