

Doi: <https://doi.org/10.37497/JMRReview.v3i00.65>

TERAPIA ENDOSCÓPICA A VÁCUO EM FISTULA DE ANASTOMOSE COLÉDOCO-DUODENAL DE ALTO DÉBITO: RELATO DE CASO

Endoscopic vacuum therapy in high output choledochoduodenal anastomosis fistula: case report

Aline Berigo Panizza¹, Alexandre Tellian², Andreza Sales Gonçalves³, Ciro Carneiro Medeiros⁴, Laura Borela⁵, Pedro Lelli Panizza⁶

¹⁻⁶Hospital Universitário São Francisco na Providência de Deus (HUSF). Bragança Paulista - SP.

Resumo

Fístulas são comunicações anormais entre duas superfícies epitelizadas, ou entre uma superfície e uma cavidade, e podem ser classificadas pelo aspecto anatômico (internas e externas), fisiológico (alto, moderado e baixo débito), e etiológico (devido à diverticulite, trauma, pós-cirúrgico, etc.). Seu surgimento causa grande temor devido a possíveis complicações, principalmente os distúrbios hidroeletrólíticos, a desnutrição e a sepse, com mortalidade entre 15% a 20%. Nos últimos anos, a utilização de terapias endoscópicas para fechamento de fístulas no trato gastrointestinal têm ganho destaque por serem técnicas menos invasivas e com menos complicações. Entre elas está a terapia endoscópica a vácuo (TEV), que estimula a cicatrização da ferida de várias maneiras significativas, incluindo a remoção do exsudato local, diminuindo a infecção e o edema tecidual, e promovendo aumento do fluxo sanguíneo para a área, além da formação de tecido de granulação. No relato de caso apresentado, o paciente foi submetido à exploração de via biliar com coledocotomia e anastomose colédoco-duodenal manual por desproporção cálculo-colédoco, evoluindo com fístula de 70% dessa anastomose - vista por exame de endoscopia digestiva. Foi instituída a terapia endoscópica a vácuo, com fechamento completo da fistula após 23 dias de tratamento. A literatura demonstra variadas taxas de sucesso na utilização da TEV em fístulas do trato gastrointestinal (95% no esôfago, 83% no estômago, 100% no intestino delgado e 60% nas fístulas colorretais). Dessa maneira, a TEV vem despontando como terapia de primeira linha no manejo pós-operatório dos defeitos transmuralis, e como uma opção segura e de fácil reprodutibilidade nos ambientes hospitalares.

Palavras-chave: Terapia Endoscópica a Vácuo, Deiscência de Anastomose, Complicações Pós-operatórias, Anastomose Duodenal.

Abstract

Fistulas are abnormal communications between two epithelialized surfaces, or between a surface and a cavity, and can be classified by anatomical aspect (internal and external), physiological aspect (high, moderate and low output), and etiological aspect (due to diverticulitis, trauma, post-surgery, etc.). Its appearance causes great fear due to possible complications, especially hydroelectrolytic disorders, malnutrition and sepsis, with mortality of between 15% and 20%. In recent years, the use of endoscopic therapies to close fistulas in the gastrointestinal tract has gained prominence because they are less invasive techniques with fewer complications. Among them is endoscopic vacuum therapy (EVT), which stimulates wound healing in several significant ways, including the removal of local exudate, reducing infection and tissue edema, and promoting increased blood flow to the area, as well as the formation of granulation tissue. In the case report presented, the patient underwent biliary exploration with choledochotomy and manual choledochal-duodenal anastomosis due to calculus-choledochal disproportion, evolving with a 70% fistula of this anastomosis - seen on digestive endoscopy. Endoscopic vacuum therapy was instituted, with complete closure of the fistula after 23 days of treatment. The literature shows varying success rates in the use of EVT in gastrointestinal tract fistulas (95% in the esophagus, 83% in the stomach, 100% in the small intestine and 60% in colorectal fistulas). Thus, EVT has emerged as a first-line therapy in the postoperative management of transmural defects, and as a safe and easily reproducible option in hospital settings.

Keywords: Vacuum Endoscopic Therapy, Anastomotic Dehiscence, Postoperative Complications, Duodenal Anastomosis.



Introdução

Fístulas são comunicações anormais entre duas superfícies epitelizadas, ou entre uma superfície e uma cavidade, e podem ser classificadas pelo aspecto anatômico (internas e externas), fisiológico (alto, moderado e baixo débito) e etiológico (devido a diverticulite, trauma, pós cirúrgico, etc.) (SOUZA; GABIATTI; DOTTA, 2001). Dentre suas várias etiologias, a deiscência de anastomose é a mais frequente, chegando a ocorrer em até 95% dos casos, geralmente entre o 4º- e o 10º- dia pós-operatório (PO), devido técnica inadequada, má vascularização ou tensão excessiva na linha de sutura (JEA; AC; MITD, 2011; SOUZA; GABIATTI; DOTTA, 2001). Seu surgimento causa grande temor devido às possíveis complicações, principalmente os distúrbios hidroeletrólíticos, a desnutrição e a sepse, com mortalidade entre 15% a 20% (TORRES et al., 2002).

No acompanhamento pós operatório, as fístulas podem ser identificadas pelo aumento de débito nos drenos cirúrgicos e pela clínica apresentada pelo paciente, que pode incluir dor abdominal, febre, leucocitose com desvio, taquicardia e aumento de marcadores inflamatórios, como proteína C-reativa (PCR). Exames de imagem são muito úteis para confirmar sua presença, e os mais utilizados são a tomografia computadorizada (TC) de abdome e pelve com contraste endovenoso (EV) e via oral (VO), e o exame endoscópico, o qual mostra o tamanho do defeito mural, e se há isquemia associada (BEMELMAN; BARON, 2018). Uma vez diagnosticada, o manejo inicial envolve uma equipe multidisciplinar, suporte nutricional (enteral ou parenteral), antibioticoterapia de amplo espectro, controle rigoroso hidroeletrólítico e uma terapia definitiva que, tradicionalmente, envolve o manejo conservador ou cirurgia revisional. Porém as intervenções cirúrgicas nesses pacientes podem ser complexas, e estão associadas a elevada morbimortalidade (MESSAGER et al., 2017).

Nos últimos anos, a utilização de terapias endoscópicas para fechamento de fístulas no trato gastrointestinal têm apresentado destaque por serem técnicas menos invasivas e com menos complicações. Entre essas terapias estão o uso de prótese metálica autoexpansível (PMAE), uso de *endoclips*, sutura endoscópica, selantes teciduais e a terapia endoscópica a vácuo (TEV), sendo esta última e mais recente descoberta (MANTA et al., 2016), e o tema central deste estudo. Essa técnica estimula a cicatrização da ferida de várias maneiras significativas, incluindo a remoção do exsudato local, diminuindo a infecção e o edema tecidual, e promovendo aumento do fluxo sanguíneo para a área, além da formação de tecido de granulação (MANFREDI et al., 2018).

Objetivo

Relatar um caso de terapia endoscópica a vácuo em fístula de anastomose colédoco-duodenal de alto débito.

Método

Tratou-se de um paciente atendido no Hospital Universitário São Francisco na Providência de Deus (HUSF), localizado na cidade de Bragança Paulista - SP, que autorizou a utilização dos dados contidos em seu prontuário por meio da assinatura de Termo de Consentimento Livre e Esclarecido. Esta pesquisa foi aprovada pelo Comitê de Ética em Pesquisa do HUSF segundo parecer consubstanciado número 7.090.552 de 20 de setembro de 2024, por obedecer às diretrizes previstas na Resolução 466 de 2012 do Conselho Nacional de Saúde, que versam sobre os preceitos éticos a serem respeitados na condução de pesquisas que envolvam seres humanos.

Relato do caso

Paciente A. B., sexo masculino, 71 anos, com antecedentes de hipertensão arterial sistêmica (HAS) e passagem de prótese plástica biliar por coledocolitíase, foi submetido a exploração de via biliar com coledocotomia, anastomose colédoco-duodenal manual e drenagem por desproporção cálculo colédoco (13/11/2023) no HUSF.

Iniciada dieta via oral leve em 1º- PO, e evidenciado dreno abdominal com baixo débito de aspecto serohemático. Em 4º- PO, devido à importante gastroparesia, foi instituído jejum e iniciado suporte nutricional com nutrição parenteral total (NPT), enquanto o dreno abdominal seguiu sem alterações. Em 5º- PO, foi evidenciado aumento de débito do dreno abdominal com mudança no aspecto (serobilioso), constatando uma fístula de anastomose colédoco-duodenal. O paciente apresentou taquicardia em todos os controles (100 - 117 BPM), sem alterações laboratoriais relevantes, sendo mantido jejum VO e NPT. Nos dias seguintes, até 10º- PO, evoluiu com fístula de alto débito (média 900 ml / 24h), aumento de PCR (274,8), além de importante distúrbio hidroeletrólítico (hipocalemia refratária). Optou-se então por discutir o caso com endoscopista de

plantão para possível terapia endoscópica a vácuo. No dia 23/11/23 foi realizada endoscopia digestiva alta (EDA) para avaliação de fístula biliar, que demonstrou 70% de deiscência da anastomose (Figura 1).

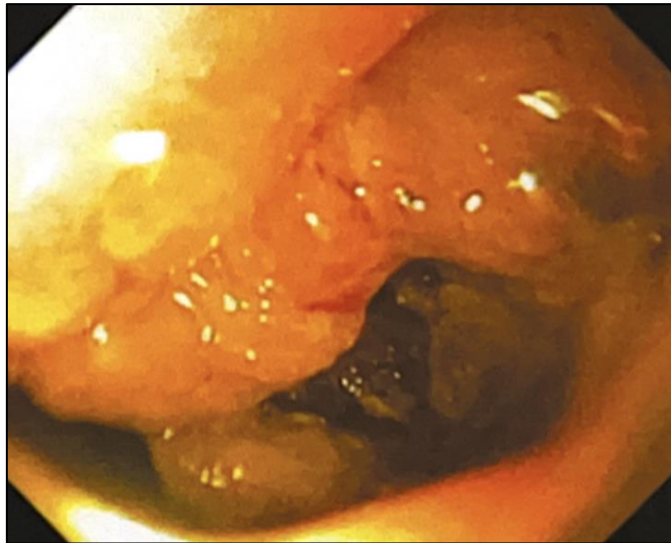


Figura 1 - Visão endoscópica de deiscência de anastomose colédoco-duodenal, visualizando a cavidade abdominal.

Fonte: Acervo do Serviço.

Uma semana após, foi realizada terapia endoscópica a vácuo (TEV), que se iniciou com a lavagem da região com soro fisiológico e água oxigenada para retirada de fibrina e material necrótico, e após, locada sonda nasogástrica (SNG) número 18 com loban® (adesivo hipoalergênico impregnado com iodo) em sua extremidade distal em contato com o defeito mural. O procedimento foi realizado em centro cirúrgico, com paciente sob anestesia geral. O débito do vácuo foi, em média, 800 ml / dia, com diminuição progressiva. Após 9 dias, foi realizada troca do vácuo (09/12/2023), onde observou-se que a deiscência da anastomose diminuiu para 50%. Após 5 dias, foi realizada nova troca de vácuo (14/12/2023) onde a deiscência era de 30%, e foi locada sonda nasoenteral (SNE).

Após 6 dias foi realizada nova troca do vácuo (21/12/2023), onde observou-se que a deiscência era de 10%, e não era mais possível acessar a cavidade abdominal com o endoscópio, quando então se optou por retirar SNG e finalizar tratamento a vácuo. O paciente aceitou dieta via oral no dia seguinte, e obteve alta hospitalar após 23 dias de TEV, com dieta nasoenteral + dieta via oral. Após, manteve acompanhamento ambulatorial, onde foi retirada SNE, permanecendo desde então em seguimento com equipe de cirurgia geral. Desde o primeiro dia de TEV, o paciente evoluiu com melhora clínica e laboratorial, com diminuição do PCR (última de 39,6), e estabilização do potássio sérico.

Discussão

Como já mencionado, as fístulas de anastomose causam grande temor devido suas consequências, entre elas a sepse, aumentando a morbimortalidade. Por isso, é importante que se tenha disponível um tratamento eficaz e não invasivo, visto que o paciente portador de fístula geralmente já se encontra debilitado. A TEV surgiu nesse cenário como uma ótima opção para esse tratamento. Inicialmente, o sucesso da TEV foi proposto e visto por Weidenhagen et al. (2008) no manejo de complicações de fístulas anastomóticas do trato gastrointestinal inferior, após cirurgias para tratamento de neoplasia retais. Mais tarde, essa técnica foi aplicada também em defeitos anastomóticos do trato gastrointestinal superior, principalmente no esôfago, com taxa de sucesso de aproximadamente 90% (LOSKE; MÜLLER, 2019).

A técnica da TEV se baseia na aplicação de pressão negativa controlada, e consiste na colocação de sondas por via nasal (geralmente SNG) contendo em sua extremidade distal, que fica em contato com o defeito, esponjas de poliuretano ou gaze recoberta com loban, que são colocadas por visão endoscópica direta e trocadas periodicamente (NETO, 2023). A esponja é cortada de acordo



com o tamanho e a geometria da ferida, e deve ser menor do que ela para que possa proporcionar seu fechamento (MENNIGEN; SENNINGER; LAUKOETTER, 2014). Por isso, é de extrema importância que o paciente seja submetido a uma avaliação pré-tratamento com EDA, para que a região da fístula seja analisada, avaliando a viabilidade da abordagem endoscópica e as características da fístula e do tecido circundante (CEREATTI et al., 2020).

Após sua colocação, a sonda é conectada à sucção contínua a vácuo, causando assim a pressão negativa. Esse sistema ajuda na cicatrização e fechamento da fístula de várias maneiras, com alterações na perfusão, macrodeformação, microdeformação, controle bacteriano e controle de fluidos (LALEZARI et al., 2017). Denomina-se macrodeformação a deformação tecidual que ocorre nas bordas do defeito quando a sucção a vácuo é aplicada na esponja ou na gaze. Segundo Gutschow et al. (2022), uma pressão negativa de 125 mmHg reduz o volume de uma esponja em até 80%, causando um encolhimento significativo do tecido. Porém, ainda não há um consenso sobre a quantidade ideal de pressão negativa a ser aplicada para que ocorra uma contração máxima da ferida. A microdeformação se refere às alterações que ocorrem em nível microscópico quando a pressão negativa é aplicada, causando deformidade do citoesqueleto e liberação de fatores de crescimento que contribuem para a expressão de componentes da matriz celular e elementos contráteis necessários para a cicatrização (DE MOURA et al., 2019).

No caso descrito, não foi utilizada a esponja ou a gaze, mas somente o loban fixado com fio de algodão na extremidade distal da SNG. Mesmo assim, não houve qualquer interferência no processo de cicatrização, e algumas vantagens foram vistas, como facilidade de alocar a SNG próximo ao defeito devido ao menor diâmetro (em comparação quando ela está junto com a esponja), e menor aderência ao tecido da fístula, facilitando sua remoção e evitando possíveis sangramentos. A troca da esponja deve ser periódica, e a maioria refere que o tempo ideal é entre 3 a 5 dias (BEMELMAN; BARON, 2018; LALEZARI et al., 2017; LOSKE; MÜLLER, 2019; WEIDENHAGEN et al., 2008), para que a aderência entre ela e o tecido ao redor não seja demasiadamente forte e cause sangramento. Por sua vez, Loske e Müller (2019) referiram que o tempo de troca ao se utilizar a gaze recoberta com o loban, que seria de 5 a 7 dias, e ainda não se sabe qual o tempo indicado para troca ao se usar somente o loban na extremidade da SNG, como foi utilizado no caso relatado. Nele, a primeira troca ocorreu com 9 dias, a segunda com 5 dias e a terceira com 6 dias, sem nenhum evento adverso em todas as trocas. Em relação ao tempo de início da TEV após o diagnóstico da fístula, segundo Leeds et al. (16), quanto mais cedo o tratamento é iniciado, melhores são as chances de sucesso, sendo que os melhores resultados são encontrados dentro de 4 semanas após o diagnóstico. No caso relatado, o início da TEV foi realizado após 12 dias do aparecimento da fístula, o que contribuiu para o sucesso do tratamento.

Não há relatos do tempo exato para que o tratamento com a TEV chegue ao fim, pois cada paciente possui um tipo de fístula, além do que os casos são heterogêneos. Em geral, o tratamento irá chegar ao fim quando a fístula se fechar por completo, ou restar um mínimo de abertura que não cause mais danos ao paciente. No caso relatado, foram 23 dias de tratamento e, na última EDA, a fístula era de somente 10% da anastomose. Na literatura, vários são os artigos que demonstraram o sucesso na utilização da TEV em fístulas do trato gastrointestinal. Leeds et al. (2019), obtiveram taxas de sucesso de 95% (18/19) no esôfago, 83% (24/29) no estômago, 100% (3/3) no intestino delgado e 60% (6/10) nas fístulas colorretais. Outros artigos são listados na Tabela 1.

Tabela 1 - Taxa de fechamento de fístula gastrointestinal utilizando TEV.

Autores	Nº de pacientes	Sítio anatômico	Sucesso
Kuehn et al. (2016)	21	TGI superior	90,5%
Laukoetter et al. (2017)	52	TGI superior	94,2%
Ahrense et al. (2010)	5	TGI superior	100%
Weidenhagen et al. (2008)	29	TGI inferior	97%
Bludau et al. (2018)	77	TGI inferior	78%
Manta et al. (2016)	7	TGI inferior	100%

Fonte: Dados coletados pelos autores.



Além da ótima taxa de sucesso, a TEV demonstrou baixo índice de eventos adversos (EA), os quais incluem a estenose da anastomose, pequeno sangramento após as trocas da esponja e deslocamento da esponja (AHRENS et al., 2010; DE MOURA et al., 2019; LAUKOETTER et al., 2017; NETO, 2023). Segundo Laukoetter et al. (2017), a taxa de eventos adversos é menor do que 4,1%. Entretanto, ele descreve 2 casos (0,4%) de sangramento fatal após troca de esponjas devido à proximidade e erosão de grandes vasos em fístulas esofágicas.

Algumas contraindicações da TEV são necrose extensa na região do defeito (LOSKE; MÜLLER, 2019), conexão da fístula com o sistema traqueobrônquico ou fístula atmosférica (DE MOURA et al., 2019; LEEDS et al., 2019; LOSKE; MÜLLER, 2019; NETO, 2023) e deiscência completa da anastomose (DE MOURA et al., 2019; LAUKOETTER et al., 2017). No caso apresentado a deiscência não era completa, mas chegou a 70% da anastomose e, mesmo assim, a TEV foi surpreendente em cicatrizar e fechar o defeito. Segundo Menningen et al. (2014), embora a taxa de mortalidade seja bem menor em pacientes tratados com TEV do que naqueles tratados cirurgicamente (12% *versus* 50%), em alguns casos ainda é preciso recorrer à cirurgia convencional, como em casos de sepse grave, instabilidade hemodinâmica ou condições de risco de vida.

Uma forma inovadora que está em estudo é a utilização da TEV preventiva, com o objetivo de prevenir fístulas e reduzir morbidade pós-operatória em pacientes com alto risco de defeito anastomótico. Segundo Gutschow et al., o modelo já foi testado em suínos com ótimo resultado, e agora está sendo analisado em um ensaio clínico randomizado.

Conclusão

Nos últimos anos, a TEV está evoluindo como uma excelente técnica para fechamento de defeitos anastomóticos de todo trato gastrointestinal, sendo menos invasiva e gerando menos complicações quando comparada à cirurgia convencional. Para que ela proporcione um resultado favorável, é necessária uma equipe multidisciplinar formada por cirurgião, endoscopista, nutricionista e fisioterapeuta, fornecendo todo suporte para que o tratamento funcione da melhor maneira possível.

Como toda nova técnica, existem questões a serem resolvidas como, por exemplo, o nível ideal de pressão negativa a ser aplicado, além do tempo máximo em que uma fístula deve responder ao tratamento antes da mudança de técnica. Desse modo, o estabelecimento de um algoritmo terapêutico padronizado seria uma solução eficiente e um meio de melhorar a aplicabilidade da técnica. A realização de estudos randomizados também melhoraria as evidências científicas, visto que a maioria dos estudos envolvendo a TEV são retrospectivos e com pequena amostra de pacientes.

No caso relatado, o fechamento da deiscência de 70% da anastomose foi surpreendente, visto que nenhum artigo até agora descreveu o fechamento de um defeito dessas dimensões sem a combinação de outras técnicas endoscópicas ou cirúrgicas. Dessa maneira, a TEV vem despontando como terapia de primeira linha no manejo pós-operatório dos defeitos transmurais, e como opção segura e de fácil reprodutibilidade em ambientes hospitalares.

Referências

AHRENS, M. et al. Drainage of esophageal leakage using endoscopic vacuum therapy: a prospective pilot study. **Endoscopy**, v. 42, n. 9, p. 693-698, set. 2010.

BEMELMAN, W. A.; BARON, T. H. Endoscopic Management of Transmural Defects, Including Leaks, Perforations, and Fistulae. **Gastroenterology**, Advances in Endoscopic Therapy. v. 154, n. 7, p. 1938-1946.e1, 1 maio 2018.

BLUDAU, M. et al. Results of endoscopic vacuum-assisted closure device for treatment of upper GI leaks. **Surgical Endoscopy**, v. 32, n. 4, p. 1906-1914, 1 abr. 2018.

CEREATTI, F. et al. Endoscopic management of gastrointestinal leaks and fistulae: What option do we have? **World Journal of Gastroenterology**, v. 26, n. 29, p. 4198-4217, 7 ago. 2020.

DE MOURA, D. T. H. et al. Role of endoscopic vacuum therapy in the management of gastrointestinal transmural defects. **World Journal of Gastrointestinal Endoscopy**, v. 11, n. 5, p. 329-344, 16 maio 2019.



GUTSCHOW, C. A.; SCHLAG, C.; VETTER, D. Endoscopic vacuum therapy in the upper gastrointestinal tract: when and how to use it. **Langenbeck's Archives of Surgery**, v. 407, n. 3, p. 957-964, 1 maio 2022.

JEA, N.; AC, C.; MITD, C. **Terapia Nutricional nas Fístulas Digestivas**. Associação Médica Brasileira e Conselho Federal de Medicina., , 2011. Disponível em: <https://nutritotal.com.br/pro/wp-content/uploads/sites/3/2012/10/268-TN_fistulas_digestivas.pdf>

KUEHN, F. et al. Surgical Endoscopic Vacuum Therapy for Defects of the Upper Gastrointestinal Tract. **Journal of Gastrointestinal Surgery**, v. 20, n. 2, p. 237-243, 1 fev. 2016.

LALEZARI, S. et al. Deconstructing negative pressure wound therapy. **International Wound Journal**, v. 14, n. 4, p. 649-657, 2017.

LAUKOETTER, M. G. et al. Successful closure of defects in the upper gastrointestinal tract by endoscopic vacuum therapy (EVT): a prospective cohort study. **Surgical Endoscopy**, v. 31, n. 6, p. 2687-2696, 1 jun. 2017.

LEEDS, S. G. et al. Endoluminal Vacuum Therapy: How I Do It. **Journal of Gastrointestinal Surgery**, v. 23, n. 5, p. 1037-1043, 1 maio 2019.

LOSKE, G.; MÜLLER, C. T. Tips and tricks for endoscopic negative pressure therapy. **Der Chirurg**, v. 90, n. 1, p. 7-14, 1 jan. 2019.

MANFREDI, M. A. et al. Endoscopic Esophageal Vacuum Therapy. **Journal of Pediatric Gastroenterology and Nutrition**, v. 67, n. 6, p. 706-712, 2018.

MANTA, R. et al. Endoscopic management of patients with post-surgical leaks involving the gastrointestinal tract: A large case series. **United European Gastroenterology Journal**, v. 4, n. 6, p. 770-777, 1 dez. 2016.

MENNIGEN, R.; SENNINGER, N.; LAUKOETTER, M. G. Novel treatment options for perforations of the upper gastrointestinal tract: Endoscopic vacuum therapy and over-the-scope clips. **World Journal of Gastroenterology : WJG**, v. 20, n. 24, p. 7767-7776, 28 jun. 2014.

MESSAGER, M. et al. Recent improvements in the management of esophageal anastomotic leak after surgery for cancer. **European Journal of Surgical Oncology (EJSO)**, v. 43, n. 2, p. 258-269, 1 fev. 2017.

NETO, H. G. L. **Tratamento endoscópico de fístulas e deiscências pós-cirúrgicas do trato gastrointestinal em pacientes oncológicos**. Trabalho de Conclusão de Curso - *Fellow* em Endoscopia Digestiva – Rio de Janeiro: INCA, 2023.

SOUZA, H. P. DE; GABIATTI, G.; DOTTA, F. Fístulas digestivas no trauma. **Revista do Colégio Brasileiro de Cirurgias**, v. 28, p. 138-145, abr. 2001.

TORRES, O. J. M. et al. Fístulas enterocutâneas pós-operatórias: análise de 39 pacientes. **Revista do Colégio Brasileiro de Cirurgias**, v. 29, p. 359-363, dez. 2002.

WEIDENHAGEN, R. et al. Endoscopic vacuum-assisted closure of anastomotic leakage following anterior resection of the rectum: a new method. **Surgical Endoscopy**, v. 22, n. 8, p. 1818-1825, 1 ago. 2008.